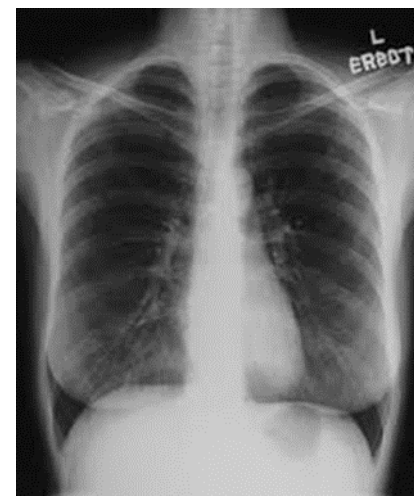


رادیوگرافی رخ قفسه سینه

اندام های مورد بررسی :

این نوع تصویر برداری درمورد بررسی اندازه و شکل قلب و ریه ها و همچنین جهت بررسی دنده ها استخوان های ترقوه و ستون مهره ها و بررسی بافت های نرم استفاده می شود .



موقعیت (پوزیشن) بیمار :

در این آزمون بیمار در حالت ایستاده دست ها را از آرنج خم کرده و کف دست ها را بر روی لگن از دو طرف قرار می دهد و سطح سینه در تماس کامل با صفحه مورد نظرنگه داشته و بیمار باید در حالت دم عمیق و کامل و در طول آزمون بی حرکت بماند .

موارد آمادگی و حفاظت :

بیمار در این آزمون باید توجه داشته باشد که جواهر آلات و سنجاق سینه و هرگونه جسم خارجی را در آورده و همچنین در صورت وجود هرگونه زیپ و دکمه بر روی لباسش از گان نخی یا کاغذی یک بار مصرف استفاده نماید . در این گرافی به منظور جلوگیری از محو شدن تصاویر ریه و قلب گرافی در زمان کوتاه انجام می شود . پرتونگاری از

ریه ها در گروه خردسالان از متداولترین آزمون های پرتونگاری می باشد . بنابراین حفاظت از اندامهای باروری در اطفال از راه محدود کردن میدان تابش و استفاده از شیلد لاستیکی سربی ضروری است .

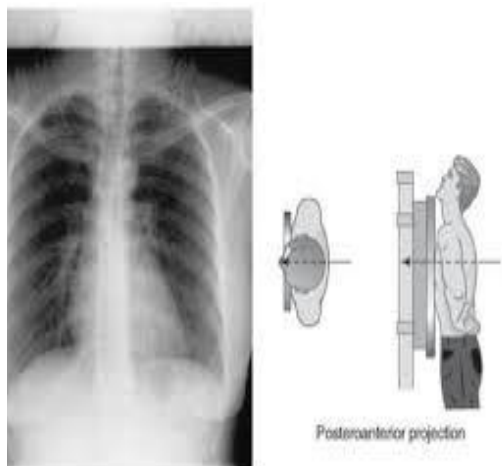
نیمرخ قفسه سینه

موقعیت (پوزیشن) بیمار :

بیمار در وضعیت نیمرخ می ایستد در صورتیکه نیمرخ قلب درخواست شده باشد بیمار در وضعیت نیمرخ چپ در تماس با صفحه عمودی قرار می گیرد . وزن بیمار به طور مساوی به پاها منتقل می شود هر دو بازو بالا می آید و از مفاصل آرنج خم می شود و روی سر قرار می گیرد سپس چانه به طرف بالا رانده می شود .



رادیوگرافی قفسه سینه



واحد آموزش همگانی

بیمارستان محمد منتظری نجف آباد
منبع: تکنیک های رادیولوژی تورچیان

تاریخ تدوین: ۱۴۰۰/۸/۱۶

تاریخ بازنگری: ۱۴۰۴/۰۹/۱۲

تاریخ بازنگری بعدی: ۱۴۰۷/۰۹/۱۲

کد: MH.BR.PE.RAD.۱۰۸

واحد آموزش به بیمار

درخواست می شود در اطفال به علت قابلیت ارتجاعی دنده ها شکستگی به ندرت پیش می آید .

موقعیت (پوزیشن) بیمار :

پرتونگاری از دنده به صورت خوابیده ، نشسته و ایستاده انجام می شود .

تمام دنده ها را نمی توان بر روی یک فیلم رادیوگرافی مشاهده کرد . دنده های بالایی تا دنده دهم در معرض هوای ریه قرار دارد و نسبت به دنده های پایینی تیره دیده می شوند. دنده های پایینی به علت ضخامت بیشتر تنه و عدم وجود هوای ریه و نسج متراکم زیر دیافراگم دارای تصویر روشن خواهند بود. بنابراین دنده های پایین دیافراگم را بر روی یک فیلم مجزا پرتونگاری می نمایند .

تابش در پایان دم عمیق صورت می گیرد.

اندام های مورد بررسی همانند رخ قفسه سینه و موارد حفاظتی نیز همانگونه رعایت می شود .

دنده ها :

دنده ها اندامهایی استخوانی ، بلند و کمانی شکل هستند که به طور مایل قرار گرفته اند و از سطح پشتی قفسه سینه به طرف جلو مسطح میشوند . تعداد آنها ۱۲ جفت می باشد که از پشت به مهره های پشتی متصل هستند . سطح جلویی ۷ جفت از دنده ها به استخوان جناغ متصل است .

علل انجام گرافی :

از دنده ها معمولا در ارتباط با شکستگی ها و کمتر به علت سایر عوامل مرضی پرتونگاری